Медицинская иммунология
2010, Т. 12, № 1-2, стр. 29-40
© 2010, СПб РО РААКИ

НАТУРАЛЬНЫЕ КИЛЛЕРЫ Т-КЛЕТКИ ЛЕЙКОЦИТАРНЫХ ИНФИЛЬТРАТОВ ПЕЧЕНИ БОЛЬНЫХ С ОПУХОЛЕВЫМ ПРОЦЕССОМ И ВИРУСНЫМ ГЕПАТИТОМ

Лебединская О.В.[1], Кабановская И.Н.[1], Ахматова Н.К.[2], Лебединская Е.А.[1], Лазарева А.В.[3], Киселевский М.В.[4]

[1] *ГОУ ВПО «Пермская государственная медицинская академия им. академика Е.А. Вагнера МЗ РФ», г. Пермь*
[2] *ГУ «Научно-исследовательский институт вакцин и сывороток им. И.И. Мечникова РАМН», Москва*
[3] *ГОУ ВПО «Московская государственная медицинская академия им. И.М. Сеченова», Москва*
[4] *ГУ «Российский онкологический научный центр им. Н.Н. Блохина», Москва*

Резюме. Исследована морфология, топография, иммуногистохимия лейкоцитарных инфильтратов в различных участках печени больных с метастатическим процессом и поражением вирусами гепатита В и С разной степени активности, а также печени мышей линии СВА с имплантированной опухолью САО-1. Изучены гистохимические, иммунофенотипические и функциональные особенности составляющих их клеток.

Установлено, что основную часть лейкоцитарных инфильтратов, наиболее распространенных у экспериментальных мышей с имплантированной опухолью и в паратуморальных областях у онкологических больных, а также при наиболее высокой активности вирусного гепатита формируют лимфоциты. Они представлены большим количеством активированных пролиферирующих и дифференцирующихся клеток, несущих антигены и натуральных киллеров, и Т-лимфоцитов и обладающих высоким уровнем киллерной активности как по отношению к НК-чувствительным, так и аутологичным линиям опухолевых клеток. Таким образом, результаты наших исследований подтверждают литературные данные о наличии в пораженной вирусом гепатита или опухолевым процессом печени человека и мышей особой субпопуляции лимфоцитов — НКТ-клеток. Полученные данные о функциональных свойствах данных клеток могут быть использованы для разработки методов иммунотерапии вирусных и осложненных метастазированием в печень онкологических заболеваний.

Ключевые слова: натуральные киллеры, натуральные киллеры Т-клетки, печень, лейкоцитарные инфильтраты, опухолевый процесс, вирусный гепатит.

Lebedinskaya O.V. , Kabanovskaja I.N., Akhmatova N.K., Lebedinskaya E.A., Lazareva A.V., Kiselevsky M.V.

NATURAL KILLER T CELLS IN HEPATIC LEUCOCYTE INFILTRATES IN PATIENTS WITH MALIGNANT PROCESS AND VIRAL HEPATITIS

Abstract. Morphology, topography, and immunohistochemical features of leukocyte infiltrates were studied in various sites of the liver samples from the patients with metastatic disease, been affected by hepatitis B and C viruses at different degree of activity. Liver of CBA mice with implanted CAO-1 tumour was also under study. Histochemical, and functional features, as well as immune phenotype of these cells were investigated. It has been shown that the major fraction of leukocyte infiltrates, mostly associated with implanted tumours in experimental mice, and in the areas adjacent to the tumor in humans, like as on the peak of viral hepatitis activity, is composed of lymphocytes. They are presented by large numvers of activated proliferating and differentiating cells bearing specific antigens, as well as natural killers and T-lymphocytes, possessing high-level killer activity towards NK-sensitive, and autologous lines of cancer cells. Hence, the results of our study, generally, confirm the data from literature reporting on existence of a special lymphocyte subpopulation, NKT cells, in human or murine liver affected by hepatitis virus or malignant tumors. The data concerning functional properties

Адрес для переписки:
Лебединская Ольга Витальевна
614039, г. Пермь, ул. Полины Осипенко, 61, кв. 74.
Тел.: (3422) 44-55-23.
E-mail: lebedinska@mail.ru

of these cells may be used for development of immunotherapy methods of viral diseases and oncological conditions complicated by liver metastases. ***(Med. Immunol., vol. 12, N 1-2, pp 29-40)***

Keywords: natural killers, natural T-killer cells, liver, leicocyte infiltrates, tumor process, viral hepatitis.

Введение

Выделенный в последнее десятилетие уникальный подтип лимфоидных клеток – натуральные киллеры Т-клетки (NKT) – определяют как лимфоциты, которые в отличие от натуральных киллеров (NK) экспрессируют рецепторы Т-клеток (TCR), и в то же время имеют на своей поверхности маркеры NK, такие как CD161c или NK1.1 у мышей, или NKR-P1 [8]. Вариантами NKT-клеток являются Т-лимфоциты, несущие на своей поверхности $CD4^+CD8^+$, $CD4^-CD8^-$, а также НК-клетки с высоким уровнем экспрессии таких маркеров, как CD56 и/или CD69 [22, 26].

Два подтипа натуральных киллеров Т-клеток ($CD4^+$ или $CD4^-$) обнаруживаются везде, где существуют и другие типы Т-клеток, хотя относительное количество их варьирует в зависимости от ткани и вида животных [9]. У мышей наибольшее количество NKT выявляется в печени (10-40% лимфоцитов органа). Тканевое распределение NKT у человека широко исследуется, хотя они встречаются значительно реже, чем у мышей (< 1% лимфоцитов печени) [5, 12].

Активированные NKT отвечают выраженной продукцией цитокинов Th1-типа, включая интерферон (IFNγ) и фактор некроза опухолей (TNFα), а также Th2-типа – IL-4, IL-10 и IL-13 [24, 27, 31]. Выявлено, что при стимуляции *in vivo* индивидуальные NKT способны одновременно продуцировать цитокины Th1- и Th2-типа [2, 18]. Возможные последствия активации NKT не всегда известны, так как они в одних условиях они способны вовлекать иммуносупрессивные клетки, а в других могут выступать в качестве стимуляторов клеточного ответа [24, 31].

NKT способны оказывать влияние на разнообразные типы иммунных реакций [1, 21, 23, 28]. Большое количество исследований, проводимых в экспериментах на мышах, показало, что именно NKT-клетки печени играют наиболее важную роль в формировании противоопухолевого иммунитета [14, 24]. В частности, обнаружена инфильтрация NKT-клетками ткани печени, пораженной опухолевым процессом, особенно параметастатических участков этого органа [6, 11, 29, 30]. NKT рекрутируют и активируют другие эффекторы посредством IFNγ, a-GalCer-активированные NKT могут стимулировать как натуральные киллеры, так и цитотоксические лимфоциты [25, 27]. Стимуляция NKT может усиливать противоопухолевый иммунитет за счет активации антигенпрезентирующих клеток и продукции ими IL-12, а также стимуляции CD40 лиганда [7, 15, 29]. Таким образом, на опухолевых моделях NKT действуют чаще как активаторы, а не как супрессоры иммунного ответа в отличие от $CD25^+CD4^+$ Treg, которые всегда выступают в качестве супрессорных клеток.

Количественная или функциональная недостаточность NKT определяется при многих, но далеко не всех формах злокачественных новообразований [3, 20]. Остается неясным, является это причиной или последствием опухолевого процесса. Более того, a-GalCer-активированные NKT способны непосредственно лизировать опухолевые клетки или угнетать их рост *in vitro* [14, 20], а также могут активировать NK посредством IL-2-зависимых механизмов [19], что выдвигает на первый план стимуляцию NKT при проведении иммунотерапии.

Ряд авторов показали, что NKT принимают участие в защите мышей от различных бактериальных, вирусных и паразитарных патогенов, хотя многие результаты данных исследований противоречивы [16]. Значительно меньше данных о роли NKT при инфекции у человека, но имеются сообщения о развитии диссеминированных процессов после вакцинации у детей на фоне дефицита NKT без других дефектов иммунитета [17]. В обзоре Exley M.A. и Koziel M.J. представлены также данные о защитной роли NKT-клеток при остром гепатите и их значение в патогенезе хронической гепатотропной инфекции и фиброзном процессе в печени [4, 10]

Следовательно, тот факт, что NKT обладают высоким иммунорегуляторным потенциалом, имеют специфические маркеры, позволяет считать их весьма привлекательными для целей иммунотерапии. Однако необходимы дополнительные исследования для их безопасного и эффективного клинического применения, учитывая двойственную сущность данных клеток.

Цель данного исследования – выявление натуральных киллеров Т-клеток среди лимфоцитов лейкоцитарных инфильтратов печени онкологических больных и пациентов с гепатитом В и С, а также печени мышей линии CBA с имплантированной опухолью и исследование их морфологических, иммунофенотипических и функциональных особенностей.

Материалы и методы

Кровь и пробы печени онкологических больных и пациентов с вирусным гепатитом. Исследования проведены на 30 пробах периферической крови больных колоректальным раком

с метастатическим процессом в печени (в возрасте от 18 до 69 лет), нескольких больных с другой локализацией первичного очага; 20 пробах материала резекции пораженной метастазами печени тех же больных (табл. 1); 20 пробах биопсийного материала печени больных гепатитом В и С разной интенсивности процесса и 5 пробах интактной печени, резецированной при травме после проникающих ранений печени. Все пробы печени и крови взяты с соблюдением этических норм и с разрешения пациентов, находящихся на лечении (онкологических – в Российском онкологическом научном центре им. Н.Н. Блохина РАМН, больных гепатитом – в городской инфекционной больнице № 2 Москвы и травмированных – в городской клинической больнице № 7 Москвы).

Выделение мононуклеарных лейкоцитов из периферической крови больных. Мононуклеарные лейкоциты (МЛ) выделяли из стабилизированной гепарином (25 Ед/мл) периферической крови на одноступенчатом градиенте фиколла (Sigma, США, р = 1,077 г/см^3) центрифугированием при 400 g в течение 30 мин. Лимфоидные клетки, образовавшие интерфазное кольцо, собирали пипеткой и трехкратно отмывали в среде 199. После каждой отмывки в 10-кратном объеме среды клетки осаждали центрифугированием при 200 g в течение 10 мин, затем переводили в полную культуральную среду (ПКС), включающую RPMI-1640 (Sigma, США) с добавлением 10% эмбриональной телячьей сыворотки, 2 мМ глютамина, стрептомицина с пенициллином по 5000 МЕ/мл.

Модели опухолей и методика их перевивки. В качестве моделей опухолей использовали опухолевые клетки рака ячников СаО-1. Опухолевые клетки СаО-1 вводили подкожно или внутрибрюшинно в дозе 500 тыс./мышь. На 14 сутки после имплантации клеток в печени обнаруживались опухолевые узлы овальной формы от 3 до 15 мм в диаметре, прорастающие окружающие ткани. В этот срок мышей забивали с помощью внутривенного введения гексенала в апноэтической дозе. Волосяной покров выщипывали, кожные покровы обрабатывали 70% этанолом и надрезали стерильным инструментом. Опухолевый узел удаляли и помещали в стерильную чашку Петри со средой Хенкса. Опухоль измельчали ножницами, а затем тщательно пипетизировали для получения клеточной взвеси. Клетки подсчитывали, осаждали центрифугированием и ресуспендировали в среде RPMI-1640 с добавками (HEPES, L-глютамин, гентамицин) в концентрации 1 х 10^6/мл. Часть клеток перевивали мышам, а остальные помещали в культуральные флаконы с добавлением 10% фетальной сыворотки и инкубировали в CO_2-инкубаторе. Культивируемые клетки использовали для тестирования цитотоксической активности лимфоцитов мышей и имплантации мышам.

Выделение мононуклеарных лейкоцитов из печени больных и печени мышей с привитой опухолью. Из фрагментов печени, полученных после ее резекции или биопсии, была получена клеточная суспензия. Гепатоциты отделяли от МЛ путем 4-кратного центрифугирования при 50 g в течение 5 мин МЛ выделяли с помощью центрифугирования в градиенте фиколла (Pharmacia, Швеция, плотностью 1,077 г/см^3) по описанной выше методике. Клетки дважды отмывали средой 199 и ресуспендировали в ПКС. Аналогичным образом обрабатывали клеточную взвесь печени мышей с имплантированной опухолью.

Выделение мононуклеарных лейкоцитов из селезенки мышей CBA. Популяцию мононуклеарных лейкоцитов выделяли из спленоцитов центрифугированием в Percoll-градиенте. Клетки отбирали, отмывали в растворе Хенкса и ресуспендировали в 40%-м Перколле с добавлением среды RPMI-1640 (Sigma, США). Затем суспензию клеток осторожно наслаивали на 70%-й Перколл и центрифугировали 20 мин при 750 g. МЛ отбирали из интерфазы. Клетки отмывали дважды PBS и ресуспендировали в полной культуральной среде.

Определение цитотоксической активности лимфоцитов больных. Цитотоксическую активность лимфоцитов человека и мышей определяли на NK-чувствительной линии эритробластного лейкоза человека K-562 с использованием теста восстановления (3-(4,5-диметилтиазол-2-ил) 2,5-дифенилтетразолия бромида) – МТТ-теста. МЛ печени больных и мышей с имплантированной опухолью инкубировали с опухолевыми клетками (3 х 10^4/мл) в ПКС в соотношениях

ТАБЛИЦА 1. РАСПРЕДЕЛЕНИЕ ОНКОЛОГИЧЕСКИХ БОЛЬНЫХ ПО ЛОКАЛИЗАЦИИ ПЕРВИЧНОГО ОЧАГА

Локализация первичного очага	Кол-во больных
Колоректальный рак	10
Гепатоцеллюлярный рак печени (ГЦР)	4
Рак молочной железы	2
Рак почки	2
Первично-множественная злокачественная опухоль (ПМЗО): рак сигмовидной кишки + меланома кожи спины + метастазы рака сигмовидной кишки в печень	2

клетки-мишени/эффекторы: 1:5, 1:2, 1:1 и 1:0,5 в плоскодонных 96-луночных микропланшетах (Costar, Франция) 48 часов. По истечении срока инкубации в лунки добавляли тетразолиевую соль МТТ (Sigma, США), которая метаболизировалась жизнеспособными клетками, превращаясь в нерастворимый в воде формазан и изменяя оптическую плотность раствора пропорционально количеству выживших клеток. Для последующей количественной оценки кристаллы формазана растворяли диметилсульфоксидом (ДМСО – «ПанЭко», Россия). Результат оценивали спектрофотометрически по оптической плотности при длине волны 540 нм на мультискане MS (Labsystems, Финляндия). Долю лизированных опухолевых клеток – цитотоксический индекс (ЦИ) в % – рассчитывали по формуле:

$$ЦИ = \left[1 - \frac{(ОП_{Э+М} - ОП_{Э})}{ОП_{М}}\right] \times 100\%,$$

где $ОП_{Э+М}$ – значение оптической плотности в опытных сериях;

$ОП_{Э}$ – значение оптической плотности в лунках с эффекторами;

$ОП_{М}$ – значение оптической плотности в лунках с мишенями.

Среднеэффективное соотношение клетки-мишени/эффекторы ($ЭС_{50}$), при котором отмечается лизис 50% опухолевых клеток, рассчитывали при помощи программы Biostat.

Определение цитотоксической активности мононуклеарных лейкоцитов печени мышей с привитой опухолью. Цитотоксическую активность МЛ печени мышей линии CBA определяли на NK-зависимой линии клеток мышиной лимфомы YAK-1 и аутологичных опухолевых клетках (CaO-1) в МТТ-тесте. Опухолевые клетки (3 x 10^4/мл) инкубировали в культурной среде с МЛ в соотношении 1:5 в плоскодонных 96-луночных микропланшетах 18 часов при 37 °С и 4% CO_2. Затем в лунки добавляли витальный краситель МТТ. Результат оценивали спектрофометрически и рассчитывали процент лизиса опухолевых клеток (процент цитотоксичности), как указано выше.

Культивирование опухолевых клеток. Клетки опухолевой линий эритробластного лейкоза человека K562, мышиной лимфомы YAC-1, мышиной опухоли яичников CaO-1 культивировали в среде RPMI-1640 с добавлением глютамина, 5% эмбриональной телячьей сыворотки и гентамицина при 37 °С и 4% CO_2. Среду заменяли через 72 часа инкубации. Клетки поддерживали в логарифмической фазе роста постоянным пассированием культуры через каждые 2-3 суток.

Проточная цитометрия (FACS-анализ). Определение экспрессии поверхностных маркеров МЛ проводили при помощи моноклональных антител против соответствующих антигенов (Caltag Laboratories, США), результаты учитывали методом проточной цитофлюорометрии на проточном цитометре FACScan (Becton Dickinson, США). На МЛ исследовали уровни экспрессии дифференцировочных антигенов CD3, CD4, CD8, CD16; активационных антигенов CD25, CD38, HLA-DR; молекул адгезии CD57, CD58. Гейт (окно) популяции клеток устанавливали на основе комбинации прямого и бокового светорассеяния и размера клеток. При учете результатов подсчитывали 10 000 клеток в гейте. Статистическая обработка материала проведена при помощи программного пакета WinMDI 2.8.

Цитологическое и гистологическое исследование. Фазово-контрастная микроскопия клеток, меченых соответствующими антителами, проводилась с помощью системы AxioVision 4 (Carl Zeiss, Германия). Мазки, полученные из взвеси клеток, фиксировали метиловым спиртом и окрашивали эозин-азуром по Романовскому–Гимза, метиловым зеленым-пиронином по Браше на РНК с контрольной обработкой РНК-зой и Шиффреактивом по Шабадашу с контролем амилазой на гликоген и гликозаминогликаны. Проводили гистологические и гистохимические исследования пораженной метастатическим процессом печени онкологических больных, печени больных гепатитом В и С и печени мышей с привитой опухолью на парафиновых срезах описанными выше методами. Фотографирование меченых клеток, окрашенных мазков и гистологических препаратов производилось с использованием системы Axiovision 4 (Carl Zeiss, Германия).

Иммуногистохимические методы. Иммуногистохимическое исследование проводили на докрашенных гематоксилином парафиновых срезах печени онкологических больных, пациентов с гепатитом В и С различной интенсивности и мышей с привитой опухолью с помощью авидин-биотинового метода. Использовали моноклональные антитела (Novocastra, Швейцария) к α-фетопротеину, CD3, OLA-LCA-DACO (клоны 2B11 и PD7126) – общему лейкоцитарному антигену, CD10 – стволово-клеточному антигену, TdT – антигену предшественников Т- и В-лимфоцитов, WIM (виментин) – маркеру клеток мезенхимального происхождения, CD15 – нормальных гранулоцитов, CD20 – общему В-клеточному антигену, CD68 – антигену макрофагов, гистиоцитов, Ki-67 – маркеру пролиферации, BCL-2 – белка – негативного регулятора апоптоза.

Фиксацию, заливку и получение гистологических срезов осуществляли обычным способом. Подготовленные срезы помещали в термостат при температуре 56 °С на 30 мин. После распарафирования и промывки производили блокирование эндогенной пероксидазы, помещая в 3%-й водный раствор перекиси на 10 мин с последующей промывкой в трис-буфере. Затем последовательно проводили инкубацию во влажной камере: с нормальной (неиммунной) сывороткой (50-100 мкл) – 30 мин при комнатной температуре, с первыми (специфичными) антителами (50-100 мкл) – 1 час в термостате при 37 °С, со вторыми (биотинилированными) антителами (50-100 мкл) – 30 мин при комнатной температуре, с авидин (стрептавидин)-биотин-пероксидазным комплексом (50-100 мкл) 30 мин при комнатной температуре с двукратной промывкой в трис-буфере после каждого этапа. Далее производили выявление пероксидазы хрена диаминобензидином (раствор готовили *ex tempore* по инструкции, прилагающейся к набору), контролируя реакцию под микроскопом. Окрашенные таким образом срезы просветляли и заключали в бальзам. Интенсивность иммуноцитохимической окраски оценивали по 4-балльной шкале с помощью светового микроскопа. Комплекс антиген–антитело, окрашенный в коричневый цвет с помощью DAB-хромогенной субстратной смеси, выявлялся в клеточной цитоплазме и на цитоплазматической мембране.

Статистические методы. Статистическую обработку данных проводили с использованием t-критерия Стьюдента при помощи стандартного пакета статистических программ Windows 2000 (StatSoft 6), SPSS 13.0 MS Excel и WinMdi. Данные результатов обработки представлены как M±m. Различия считались значимыми при $p < 0,05$.

Результаты

Проведено морфологическое и иммуноцитохимическое исследование лейкоцитарных инфильтратов, выявленных в интактных и паратуморальных участках пораженной метастатическим опухолевым процессом печени онкологических больных.

Сравнительная характеристика особенностей лейкоцитарных инфильтратов различных участков печени онкологических больных показала, что в зависимости от локализации они имеют разные размеры и клеточный состав. В интактных участках печени больных лейкоцитами инфильтрируется преимущественно междольковая соединительная ткань, а среди клеток преобладают макрофаги, моноциты и гранулоциты. В параметастатических областях печени более крупные и распространенные лейкоцитарные инфильтраты расположены как в соединительной ткани вокруг портальных сосудов, так и среди гепатоцитов в нарушенных дольках. Клеточный состав инфильтратов представлен всеми видами клеток мезенхимного происхождения (WIM^+) и лейкоцитов (OLA^+), среди которых обязательно присутствуют лимфоциты ($CD3^+$) и размножающиеся клетки ($Ki67^+$). Макрофаги в стенке синусоидных капилляров, меченные маркером CD68, выявляются как в интактных, так и в околометастатических участках. Незначительное количество слабо окрашивающихся $CD10^+$ и Tdt^+ бластных клеток-предшественников определяется внутри синусоидных капилляров тех и других областей. Следовательно, паратуморальные участки пораженной метастазами печени онкологических больных содержат большее, чем интактные, количество мононуклеарных лейкоцитов, включающих размножающиеся и зрелые клетки лимфоидного ряда.

Для того чтобы выяснить, какие субпопуляции лимфоидных клеток формируют инфильтраты в паратуморальных и интактных участках печени онкологических больных, были проведены исследования морфологии, иммунофенотипа и функциональных особенностей МЛ, выделенных из различных участков органа с локализацией первичного очага, указанного в таблице 1.

Морфогистохимические исследования МЛ, выделенных из различных участков пораженной опухолевым процессом печени (см. 3-ю обложку – рис. 1), продемонстрировали, что орган инфильтрирован лимфоидными клетками типа пролимфоцитов и иммунобластов (наиболее многочисленных в параметастатических областях), которые взаимодействуют с макрофагами и дендритными клетками (рис. 1А). Среди мононуклеаров выявляется значительное количество лимфоцитов, имеющих яркую пиронинофильную окраску цитоплазмы и ядрышек, исчезающую после обработки РНК-азой, что свидетельствует о повышенном содержании РНК в клетках и, следовательно, их высокой синтетической активности. Пиронинофильные лимфоциты обнаруживаются как в параметастической области, так и в ткани метастатического узла (рис. 1Б). Пролимфоциты и иммунобласты, согласно данным цитологического анализа, составляют 24,7% МЛ интактных участков печени, при этом количество пиронифильных лимфоцитов достигает 15,7%. В параметастатической области абсолютное большинство мононуклеарных клеток (91,3%) представлено активированными клетками лимфоидного ряда: пролимфоцитами, иммунобластами и пиронинофильными лимфоцитами.

Сравнительный анализ иммунофенотипа мононуклеарных лейкоцитов различных областей

печени онкологических больных показал, что процентное содержание клеток, экспрессирующих на своей поверхности дифференцировочные антиген CD4 (9,1 и 10,4%), CD8 (42,2 и 50,9%), CD3 (60,5 и 79,9%), CD16 (10,4 и 12,2%), примерно одинаково в интактном и паратуморальном участках (табл. 2). Однако следует отметить, что интенсивность флюоресценции при детектировании данных молекул на поверхности МЛ, выделенных из параметастатических участков, в 1,2-1,3 раза выше, чем у МЛ интактных участков.

Различия иммунофенотипа МЛ двух исследованных областей печени по уровню экспрессии активационных антигенов CD25 (5,7 и 6,6%), CD38 (42,2 и 35,9%) и НК-маркера CD57 (31,9 и 37,1%) также незначительны. В то же время число мононуклеаров паратуморальной области, экспрессирующих на поверхности молекулы адгезии (CD58), почти в 3 раза превышает их процентное содержание в интактном участке печени (табл. 2). В случае использования двойной метки при фенотипировании МЛ параметастатических участков печени выявляется значительный процент $CD3^+/CD16^+$ клеток (рис. 2).

При сравнении иммунофенотипа мононуклеарных лейкоцитов периферической крови (МЛПК) больных и мононуклеаров пораженной опухолью печени выявлено, что наибольшие различия наблюдаются между МЛПК и МЛ, выделенными из паратуморального участка (табл. 2). Как следует из таблицы, у МЛ пораженной метастазами печени значительно повышены уровни экспрессии дифференцировочного маркера CD8 (в 1,5 раза), активационных антигенов CD38 (в 2,6 раза), НК-маркера CD57 (в 1,7 раза) и молекул адгезии CD58 (в 4,6 раза). В то же время процентное содержание $CD4^+$ клеток, напротив, у МЛПК почти в 4 раза превышает их число среди МЛ печени.

Тестирование на NK-чувствительной линии K-567 (рис. 3) показало, что цитотоксическая активность МЛ из интактного и паратуморального участков печени не имеет достоверных отличий (табл. 3). В то же время по отношению к аутологичным опухолевым клеткам киллерная активность МЛ из паратуморальной области почти в 3 раза выше цитотоксической активности мононуклеарных лейкоцитов интактного участка печени (62 и 25% соответственно).

Мононуклеарные лейкоциты периферической крови больных по сравнению с МЛ печени характеризуются достоверно меньшим уровнем NK-активности, приближающимся к степени активности МЛПК здоровых доноров, и практически не обладают киллерной способностью по отношению к аутологичным опухолевым клеткам (табл. 3). Их способность эффективно лизировать опухолевые клетки в 1,7 и 2,3 раза ниже активности МЛ интактной и паратуморальной областей печени по отношению к линии K-562 и соответственно в 2,3 и 5,6 раза по отношению к аутологичной опухолевой линии. Следовательно,

ТАБЛИЦА 2. ИММУНОЛОГИЧЕСКИЙ ФЕНОТИП МОНОНУКЛЕАРНЫХ ЛЕЙКОЦИТОВ, ВЫДЕЛЕННЫХ ИЗ ПОРАЖЕННОЙ МЕТАСТАТИЧЕСКИМ ПРОЦЕССОМ ПЕЧЕНИ И ПЕРИФЕРИЧЕСКОЙ КРОВИ ОНКОЛОГИЧЕСКИХ БОЛЬНЫХ (%)

CD-маркер	Количество мононуклеарных лейкоцитов, %			
	интактный участок печени (1)	паратуморальная область печени (2)	периферическая кровь (3)	достоверность различий между группами
CD3	60,5±14,0	79,9±24,0	76,9±18,0	$p_{1,2} > 0,05$ $p_{1,3} > 0,05$ $p_{2,3} > 0,05$
CD4	9,1±1,7	10,4±4,4	36,6±13,0	$p_{1,2} > 0,05$ $p_{1,3} < 0,05$ $p_{2,3} < 0,05$
CD8	42,2±4,7	50,9±12,0	35,0±12,0	$p_{1,2} > 0,05$ $p_{1,3} > 0,05$ $p_{2,3} > 0,05$
CD16	10,4±4,2	12,2±1,1	19,1±6,0	
CD25	5,7±1,7	6,6±1,4	4,5±1,6	
CD38	42,2±12,0	35,9±4,3	13,8±2,7	$p_{1,2} > 0,05$ $p_{1,3} < 0,05$ $p_{2,3} < 0,05$
CD57	31,9±5,2	37,1±4,9	24,3±3,4	$p_{1,2} > 0,05$ $p_{1,3} > 0,05$ $p_{2,3} > 0,05$
CD58	24,0±9,0	71,5±19,0	15,6±3,8	$p_{1,2} < 0,05$ $p_{1,3} > 0,05$ $p_{2,3} > 0,01$

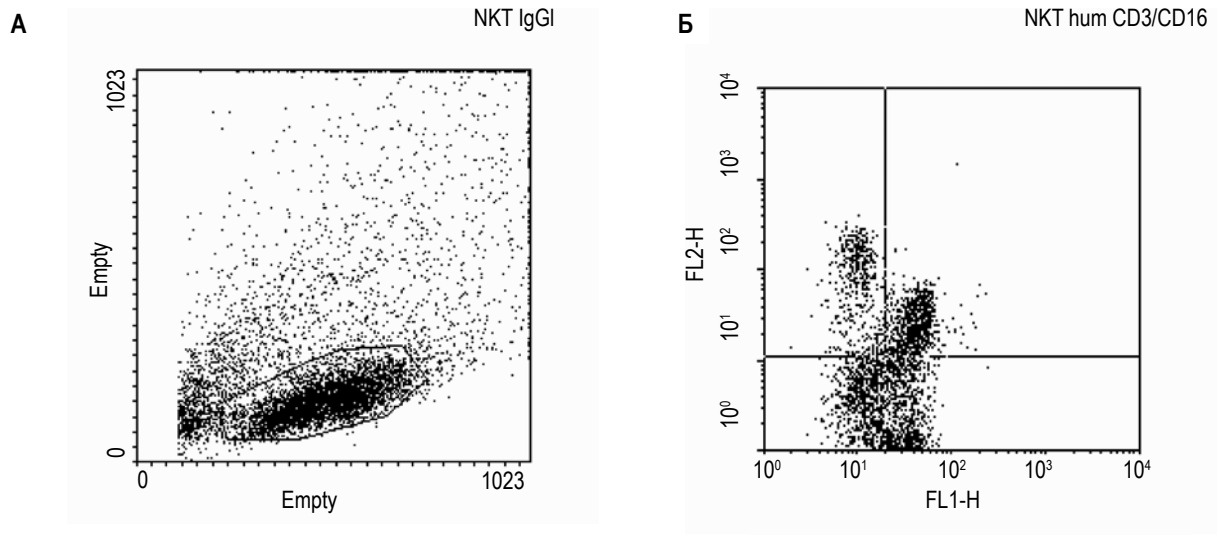

Рисунок 2. Цитофлюорограммы, характеризующие экспрессию поверхностных молекул CD3 (FITC), CD16 (PE) мононуклеарных лейкоцитов (МЛ), выделенных из параметастатического участка печени больного колоректальным раком, представленные в режиме «DotPlot»

Примечание. А – распределение МЛ печени; **Б** – распределение МЛ печени при двойном прижизненном окрашивании (CD3/CD16).

наибольшую цитотоксическую активность по отношению к аллогенным и аутологичным опухолевым клеткам демонстрируют мононуклеары, выделенные из паратуморальных участков печени.

Морфологическое изучение серийных срезов печени мышей линии CBA, которым была привита опухоль яичника CaO-1, показало, что интактные участки печени экспериментальных животных по содержанию лейкоцитарных инфильтратов практически не отличаются от соответствующих областей печени онкологических больных. Лейкоциты инфильтрируют в основном соединительнотканные прослойки вокруг сосудов портальных трактов. Инфильтраты невелики по размеру, содержат умеренное количество лейкоцитарных клеток, а патоморфологические изменения в большей степени касаются паренхимы печени (белковая и очаговая жировая дистрофия гепатоцитов, холестаз, кариорексис, расширение синусоидов).

Иная картина наблюдается в паратуморальных участках печени мышей с привитой опухолью. В области портальных трактов видны обширные сливные, а среди печеночных клеток – умеренные по размеру, но концентрированные скопления лимфоцитов с примесью макрофагов, нейтрофилов, эозинофилов и одиночных плазмоцитов. Особенно много нейтрофилов отмечено в околонекротических участках. Некоторые синусоидные капилляры измененных печеночных долек заполнены группами лейкоцитарных клеток.

Иммуноцитохимическое исследование пораженной опухолевым процессом печени мышей выявило следующее. Клетки, экспрессирующие молекулы CD15 (созревающие моноциты, нейтрофилы и эозинофилы), активно инфильтрируют как соединительнотканные прослойки, так и печеночную ткань долек. В печени мышей появляются отсутствующие в печени больных $CD20^+$ клетки (незрелые В-лимфоциты) в большом количестве в междольковых прослойках и отдельные клетки – внутри синусоидных капилляров. Стволовоклеточный антиген – CD10 (CALLA-«common») – дает высокий уровень положительной реакции на поверхности клеток, инфильтрирующих соединительную ткань, и отдельных клеток в просвете синусоидов. Маркер предшественников Т- и В-лимфоцитов (Tdt) также выявляется в многочисленных клетках лейкоцитарных инфильтратов соединительной ткани. Высокий уровень положительной реакции с pan-Т-маркером (CD3) наблюдается на поверхности и на ядерной оболочке клеток во всех участках печени мышей с привитой опухолью. WIM-маркер, выявляющий все клетки мезенхимного происхождения, определяет яркую окраску клеток в крупных лейкоцитарных инфильтратах и между печеночными дольками, и внутри долек – вокруг и внутри синусоидных капилляров. По периферии опухолевой ткани антитела OJA-LCA-DAKO (клоны 2B11 и PD7126), являющиеся маркерами общего лейкоцитарного антигена, средне положительно окрашивают те участки печени, где имеется лейкоцитарная инфильтрация. Также среднеположительный уровень экспрессии CD68 отмечается на макрофагах и гистиоцитах,

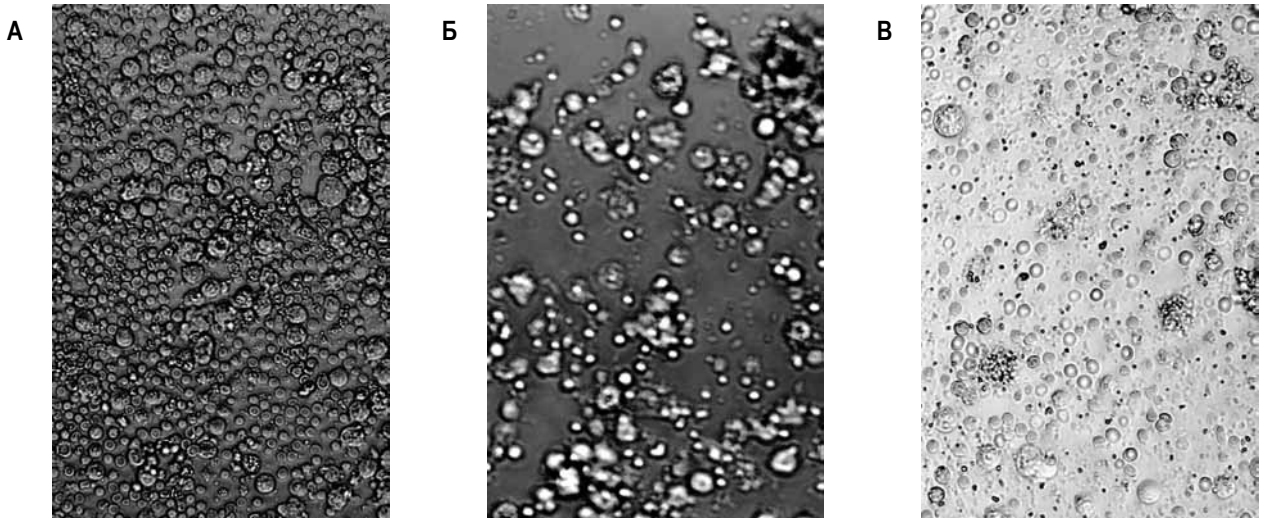

Рисунок 3. Клетки эритробластного лейкоза К-562 в культурах
Привечание. А – до добавления выделенных из печени мононуклеарных лейкоцитов (МЛ). **Б** – после добавления МЛ, выделенных из интактного участка печени больного колоректальным раком. **В** – после добавления МЛ, выделенных из параметастатического участка печени больного колоректальным раком.
Соотношение клетка – мишень/клетка – эффектор – 1:5. Микрофотографии культуральной взвеси. Фазовоконтрастная микроскопия в темном (**А**, **Б**), светлом (**В**) поле. Ок. 10, об. 20.

расположенных в инфильтратах соединительной ткани, но довольно высокий — в лейкоцитарных клетках, граничащих непосредственно с опухолевыми клетками. Инфильтраты паратуморальных участков печени мышей с привитой опухолью содержат большое количество пролиферирующих Ki-67$^+$ клеток.

Итак, морфологические исследования продемонстрировали, что лейкоцитарные инфильтраты имеют большую распространенность в паратуморальных участках печени экспериментальных животных с имплантированной опухолью, чем в печени больных с метастатическим процессом. Данные таблицы 4, полученные на основании иммуногистохимического анализа, свидетельствует о более высоком уровне экспрессии маркеров на клетках лейкоцитарных инфильтратов печени мышей и большем количестве и разнообразии составляющих их лимфоидных элементов по сравнению с печенью онкологических больных.

Проведенный иммунофлюоресцентный анализ показал, что МЛ, выделенные из печени мышей с имплантированной опухолью, экспрессируют на своей мембране антигены Т-лимфоцитов (CD3) и маркеры NK (рис. 4). Лимфоциты, выделенные из пораженной опухолью печени, образуют две субпопуляции, в одной из которых обнаруживаются практически только Т-лимфоциты (35%), а в другой — NK (18%). Содержание NKT, несущих одновременно маркеры Т-клеток и NK, в обеих исследованных субпопуляциях колеблется от 1 до 3% (рис. 4 (Б, В)). Лимфоциты селезенки интактных и зараженных опухолью мышей экспрессируют на своей поверхности только CD3$^+$ лимфоциты, содержание NK

ТАБЛИЦА 3. ЦИТОТОКСИЧЕСКАЯ И НК-АКТИВНОСТЬ МОНОНУКЛЕАРНЫХ ЛЕЙКОЦИТОВ ПОРАЖЕННОЙ МЕТАСТАТИЧЕСКИМ ПРОЦЕССОМ ПЕЧЕНИ И ПЕРИФЕРИЧЕСКОЙ КРОВИ ОНКОЛОГИЧЕСКИХ БОЛЬНЫХ

№ гр.	Источник МЛ*	Цитотоксический индекс, %			
		К-562	*достоверность различий между группами*	*аутологичные опухолевые клетки*	*достоверность различий между группами*
1	Интактный участок печени	83,0±22,0	$p_2 > 0,05$ $p_{3,4} < 0,05$	25,0±9,8	$p_{2,3} < 0,05$ $p_4 > 0,05$
2	Паратуморальная область	90,0±24,0	$p_1 > 0,05$ $p_{3,4} < 0,05$	62,0±16,0	$p_1 < 0,05$ $p_{3,4} < 0,01$
3	Кровь больных	43,0±14,0	$p_{1,2} < 0,05$ $p_4 > 0,05$	11,0±3,3	$p_1 < 0,05$ $p_2 < 0,01$ $p_4 > 0,05$
4	Кровь здоровых доноров	37,0±12,0	$p_{1,2} < 0,05$ $p_3 > 0,05$	19,0±4,2	$p_{1,3} > 0,05$ $p_2 < 0,01$

Примечание. Соотношение клеток эффекторов и мишеней составляло 1:5.

ТАБЛИЦА 4. УРОВЕНЬ ИММУНОЦИТОХИМИЧЕСКИХ РЕАКЦИЙ В ПЕЧЕНИ ОНКОЛОГИЧЕСКИХ БОЛЬНЫХ И МЫШЕЙ СВА С ПРИВИТОЙ ОПУХОЛЬЮ

Уровень реакции											
Маркеры / Объекты	АФП	CD3	ОЛА-LCA-DAKO (клоны 2B11 и PD7126)	TdT	CD15	CD10 (CALLA-«common»)	CD20	CD68	ВИМ	Ki-67	BCL-2
Печень человека	++	+	+	+	++	+	–	+	++	+	–
Печень мыши	++	+	++	+++	+++	+++	+++	++	+++	+++	–

не превышает 2,5%, и практически отсутствуют лимфоциты, несущие на поверхности оба маркера (рис. 4 Д).

Как следует из представленных в таблице 5 результатов, МЛ, выделенные из пораженной опухолью печени мышей, обладают высокой спонтанной NK-активностью и почти в 2 раза превосходят киллерные свойства лимфоцитов селезенки. В отличие от МЛ селезенки мононуклеары печени характеризуются способностью эффективно лизировать аутологичные опухолевые клетки (цитоксичность рассматриваемых клеток-эффекторов составляет 43 и 18% соответственно). Из интактной печени мышей контрольной группы не удалось выделить значимого количества лимфоцитов, необходимого для проведения цитоксического теста.

Морфологическое и иммунофенотипическое исследование печени больных вирусным гепатитом В и С с различной интенсивностью процесса (минимальной, низкой, умеренной и высокой) показало следующее. При поражении печени вирусами гепатитов В и С вначале происходит инфильтрация лейкоцитами соединительной ткани в области портальных трактов, а затем, при активизации процесса, – внутри измененных печеночных долек. При гепатите С лейкоцитарная инфильтрация является более выраженной и раньше распространяется внутрь долек. В лейкоцитарных инфильтратах преобладают клетки лимфоидного ряда, при активизации процесса в них появляется все большее количество бластных форм и макрофагов. Внутридольковые синусодные капилляры расширены, в них выявляются в большом количестве лимфоциты, макрофаги и активированные купферовские клетки. При иммуногистохимическом и цитоиммунохимическом методах исследования участков печени с наиболее выраженной лейкоцитарной инфильтрацией выявлено, что популяция лимфоидных клеток представлена в основном Т-лимфоцитами, натуральными киллерами и NKT-клетками. Большой процент лимфоцитов, выделенных из инфильтратов и меченых флюоресцирующими антителами, имеют иммунофенотип $CD3^+/CD16^+/CD56^+$ клеток.

Обсуждение

Таким образом, паратуморальные участки пораженной метастазами печени онкологических больных содержат более многочисленные и распространенные лейкоцитарные инфильтраты, чем интактные области. Мононуклеарные клетки лейкоцитарных инфильтратов печени онкологических больных по иммунологическому фенотипу и уровню NK-активности существенно отличаются от МЛПК тех же пациентов. Исходя из полученных данных, они являются преимущественно $CD3^+$Т-лимфоцитами, но в отличие от мононуклеаров периферической крови активно экспрессируют на своей поверхности антигены натуральных киллеров (CD57), а также метятся как $CD3^+/CD16^+$ клетки.

Морфологически популяция МЛ пораженной метастазами печени, особенно в паратуморальных областях, состоит в основном из размножающихся молодых и синтетически активных клеток лимфоидного ряда, что свидетельствует о процессах бласттрансформации, дифференцировки и активации лимфоцитов, приводящих, по-видимому, к формированию субпопуляции NKT-клеток. Эта субпопуляция лимфоцитов характеризуется высокой NK-активностью, повышенной экспрессией молекул адгезии (что обеспечивает их фиксацию в области поражения и взаимодействие с антигенпрезентирующими дендритными и с опухолевыми клетками), увеличенным количеством активационных антигенов на поверхности. Данные лимфоциты обладают достоверно большей цитотоксической активностью по отношению к аутологичным опухолевым клеткам, чем лимфоциты периферической крови больных.

Образование опухолевого узла в печени у мышей так же, как и у онкологических больных, вызывает инфильтрацию паренхимы мононуклеарными лейкоцитами. Они обладают не только значительным уровнем спонтанной NK-активности при испытании на NK-чувствительной линии YAC-1, но и более

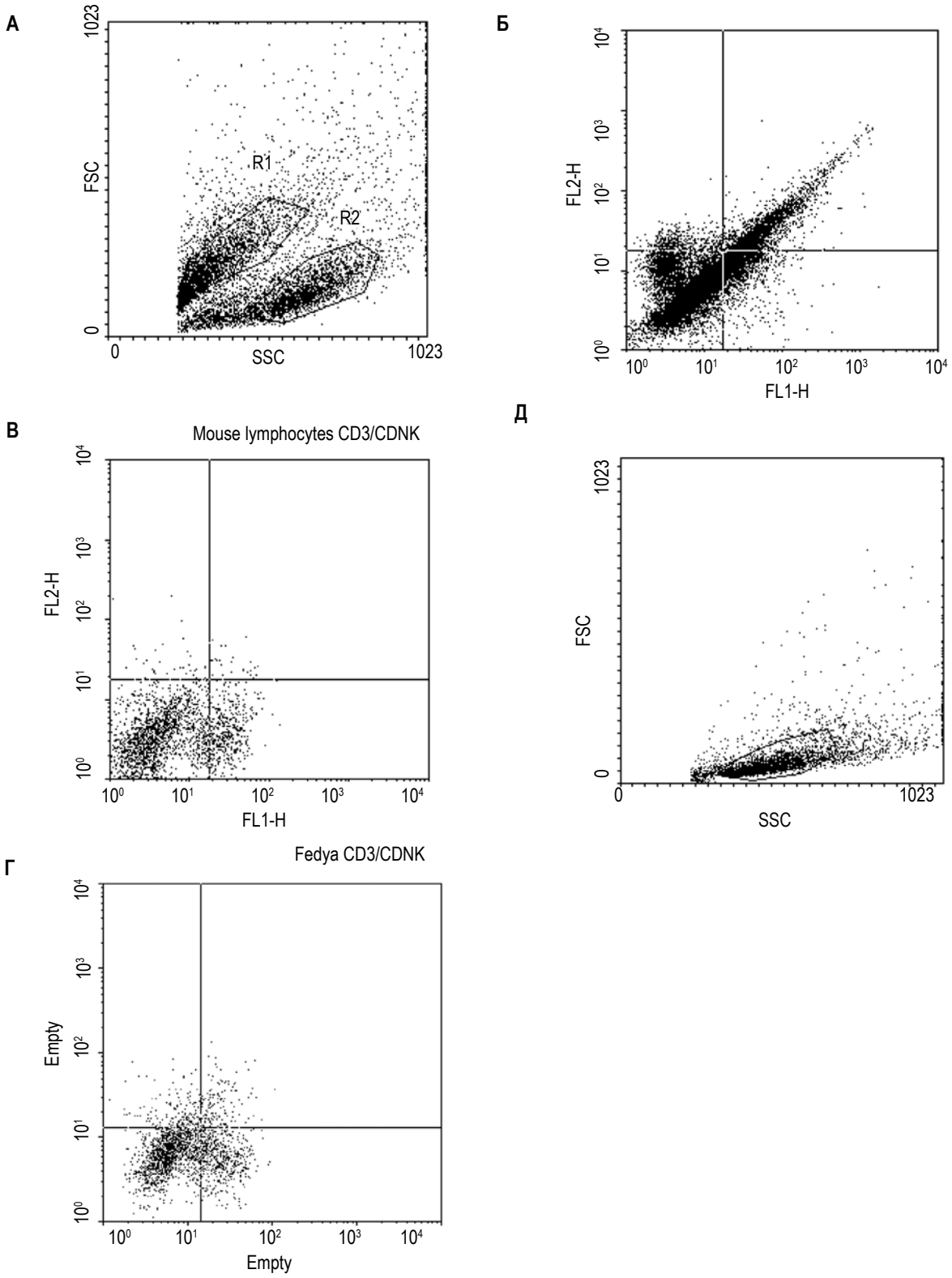

Рисунок 4. Цитофлюорограммы, характеризующие экспрессию поверхностных молекул CD3 (FITC), NK (PE) мононуклеарных лейкоцитов (МНЛ), выделенных из печени (А-В) и селезенки (Г, Д) мышей с опухолевым имплантатом САО-1, представленные в режиме «DotPlot»

Примечание. А – распределение МНЛ печени. **Б** – распределение МНЛ печени при двойном прижизненном окрашивании (CD3/NK) в регионе R2. **В** – распределение МНЛ печени (CD3/NK) при двойном прижизненном окрашивании в регионе R1. **Г** – распределение МНЛ селезенки. **Д** – распределение МНЛ селезенки при двойном прижизненном окрашивании (CD3/NK).

ТАБЛИЦА 5. NK-АКТИВНОСТЬ И ЦИТОТОКСИЧНОСТЬ МОНОНУКЛЕАРНЫХ ЛЕЙКОЦИТОВ (МЛ), ВЫДЕЛЕННЫХ ИЗ ПЕЧЕНИ И СЕЛЕЗЕНКИ МЫШЕЙ, ПОРАЖЕННЫХ ОПУХОЛЕВЫМ ПРОЦЕССОМ, ПО ОТНОШЕНИЮ К ОПУХОЛИ YAC-1 И АУТОЛОГИЧНЫМ ОПУХОЛЕВЫМ КЛЕТКАМ

Клетки-эффекторы	Цитотоксический индекс, %	
	клетки-мишени	
	YAC-1	*аутологичные опухолевые клетки*
МЛ печени	61±14*	43±11*
МЛ селезенки	37±10	18±8

Примечание. * – достоверные различия по сравнению с МЛ селезенки при $p < 0,05$.

высоким цитоксическим потенциалом по отношению к аутологичным опухолевым клеткам, чем лимфоциты селезенки. Данные клетки практически не обнаруживаются в печени интактных животных. Проведение исследования свидетельствует о том, что инфильтрация паренхимы печени лимфоцитами на фоне опухолевого роста является реакцией местного иммунитета на злокачественно трансформированные клетки. Согласно литературным данным, эти лимфоидные элементы по иммунофенотипу могут быть отнесены к NKT, поскольку одновременно экспрессируют на своей поверхности маркеры Т- и NK-клеток. Аналогичные результаты получены при исследовании лимфоидных инфильтратов печени больных вирусным гепатитом В и С.

Таким образом, лимфоциты, вероятно, рекрутируются в печень при метастатическом опухолевом процессе и поражении вирусом, формируя основную часть лейкоцитарных инфильтратов, наиболее распространенных у экспериментальных мышей с имплантированной опухолью и в паратуморальных областях у онкологических больных, а также при наиболее высокой активности вирусного гепатита. Они представлены большим количеством активированных пролиферирующих и дифференцирующихся клеток, несущих антигены и натуральных киллеров, и Т-лимфоцитов и обладающих высоким уровнем киллерной активности как по отношению к NK-чувствительным, так и аутологичным линиям опухолевых клеток. Следовательно, результаты проведенных исследований подтверждают литературные данные о наличии в пораженной вирусом гепатита или опухолевым процессом печени человека и мышей с имплантированной опухолью особой субпопуляции лимфоцитов – NKT-клеток [5, 6, 10, 12, 13]. Полученные данные о функциональных свойствах данных клеток могут быть использованы для разработки методов иммунотерапии вирусных и осложненных метастазированием в печень онкологических заболеваний.

Список литературы

1. Chang Y.J., Huang J.R., Tsai Y.C., Hung J.T., Wu D., Fujio M., Wong C.H., Yu A.L. Potent immune-modulating and anticancer effects of NKT cell stimulatory glycolipids // Proc. Natl. Acad. Sci. USA. – 2007. – Vol. 104, N 25. – P. 10299-10304.
2. Crowe N.Y., Uldrich A.P., Kyparissoudis K., Hammond K.J., Hayakawa Y., Sidobre S., Keating R., Kronenberg M., Smyth M.J., Godfrey D.I. Glycolipid antigen drives rapid expansion and sustained cytokine production by NKT cells // J. Immunol. – 2003. – Vol. 171. – P. 4020-4027.
3. Dhodapkar M.V., Geller M.D., Chang D.H., Shimizu K., Fujii S., Dhodapkar K.M., Krasovsky J. A reversible defect in natural killer T cell function characterizes the progression of premalignant to malignant multiple myeloma // J. Exp. Med. – 2003. – Vol. 197. – P.1667-1676.
4. Exley M.A., Koziel M.J. To Be or Not to Be NKT: Natural Killer T Cells in the Liver // Hepatology. – 2004. – Vol. 40, N 5. – P. 1033-1040.
5. Exley M.A., He Q., Cheng O., Wang R.J., Cheney C.P., Balk S.P., Koziel M.J. Cutting edge: compartmentalization of Th1-like noninvariant CD1d-reactive T cells in hepatitis C virus-infected liver // J. Immunol. – 2002. – Vol. 168. – P. 1519-1523.
6. Fuji N., Ueda Y., Fujiwara H., Toh T., Yoshimura T., Yamagishi H. Antitumor effect of a-galactosylceramide (KRN7000) on spontaneous hepatic metastases requires endogenous interleukin 12 in the liver // Clinical Cancer Research. – 2000. – Vol. 6, N 8. – P. 3380-3387.
7. Fuji S., Shimizu K., Smith C. Activation of natural killer T cells by alpha-galactosylceramide rapidly induces the full maturation of dendritic cells in vivo and thereby acts as an adjuvant for combined CD4 and CD8 T cell immunity to a coadministered protein // J. Exp. Med. – 2003. – Vol. 198. – P. 267-279.
8. Godfrey D.I., MacDonald H.R., Kronenberg M.M., Smyth M.J., Van Kaer L. NKT cells: what's in a name? // Nat. Rev. Immunol. – 2004. – Vol. 4. – P. 231-237.
9. Hammond K.J.L., Pelikan S.B., Crowe N.Y., Randle-Barrett E., Nakayama T., Taniguchi M., Smyth M.J., van Driel I.R., Scollay R., Baxter A.G., Godfrey D.I. NKT cells are phenotypically and functionally diverse // Eur. J. Immunol. – 1999. – Vol. 29. – P. 3768-3781.
10. Kakimi K., Guidotti L.G., Koezuka Y., Chisari F.V. Natural killer T cell activation inhibits hepatitis B virus replication *in vivo* // J. Exp. Med. – 2000. – Vol. 192, N 7. – P. 921-930.

11. Kenna T., Mason L.G., Porcelli S.A., Koezuka Y., Hegarty J.E., O'Farrelly C., Doherty D.G. NKT cells from normal and tumor-bearing human liver are phenotypically and functionally distinct from murine NKT cells // J. Immunol. – 2003. – Vol. 166, N 11. – P. 6578-6584.

12. Kenna T., Mason L.G., Porcelli S.A., Koezuka Y., Hegarty J.E., O'Farrelly C., Doherty D.G. NKT cells from normal and tumor-bearing human livers are phenotypically and functionally distinct from murine NKT cells // J. Immunol. – 2003. – Vol. 171. – P. 1775-1779.

13. Kenna T., Golden-Mason L., Porcelli S.A., Koezuka Y., Hegarty J.E., O'Farrelly C., Doherty D.G. CD1 expression and CD1-restricted T cell activity in normal and tumour-bearing human liver // Cancer Immunol Immunother. – 2007. – Vol. 56, N 4. – P. 563-72.

14. Kikuchi A., Nieda M., Koezuka Y., Ishihara S., Ishikawa Y., Tadokoro K., Durrant S., Boyd S., Juji T., Nicol A. *In vitro* anti-tumour activity of alpha-galactosylceramide-stimulated human invariant Valpha24 + NKT cells against melanoma // Br. J. Cancer. – 2001. – Vol. 85. – P. 741-746.

15. Kitamura H., Iwakabe K., Yahata T., Nishimura S., Ohta A., Ohmi Y., Sato M., Takeda K., Okumura K., Van Kaer L., Kawano T., Taniguchi M., Nishimura T. The natural killer T (NKT) cell ligand alpha-galactosylceramide demonstrates its immunopotentiating effect by inducing interleukin (IL)-12 production by dendritic cells and IL-12 receptor expression on NKT cells // J. Exp. Med. – 1999. – Vol. 189. – P. 1121-1127.

16. Kronenberg M. Toward an understanding of NKT cell biology: progress and paradoxes // Annual review of immunology. – 2005. – Vol. 23. – P. 877-900.

17. Levy O., Orange J.S., Hibberd P., Steinberg S., LaRussa P., Weinberg A., Wilson S.B., Shaulov A., Fleisher G., Geha R.S., Bonilla F.A., Exley M. Disseminated varicella infection due to the vaccine strain of varicella-zoster virus, in a patient with a ovel deficiency in natural killer T cells // J. Infect. Dis. – 2003. – Vol. 188. – P. 948-953.

18. Matsuda J.L., Gapin L., Baron J.L., Sidobre S., Stetson D.B., Mohrs M., Locksley R.M., Kronenberg M. Mouse V alpha 14i natural killer T cells are resistant to cytokine polarization *in vivo* // Proc. Natl. Acad. Sci. U. S. A. – 2003. – Vol. 100. – P. 8395-8400.

19. Metelitsa L.S., Naidenko O.V., Kant A., Wu H.W., Loza M.J., Perussia B., Kronenberg M., Seeger R.C. Human NKT cells mediate antitumor cytotoxicity directly by recognizing target cell CD1d with bound ligand or indirectly by producing IL-2 to activate NK cells // J. Immunol. – 2001. – Vol. 167. – P. 3114-3122.

20. Motohashi S., Kobayashi S., Ito T., Magara K.K., Mikuni O., Kamada N., Iizasa T., Nakayama T., Fujisawa T., Taniguchi M. Preserved IFN-alpha production of circulating V alpha 24 NKT cells in primary lung cancer patients // Int. J. Cancer. – 2002. – Vol. 102. – P. 159-165.

21. Pillai A.B., George T.I., Dutt S., Teo P., Strober S. NKT cells can prevent graft-versus-host disease and permit graft antitumor activity after bone marrow transplantation. // J. Immunol. – 2007. – Vol. 178, N 10. – P. 6242-51.

22. Poulton L.D., Smyth M.J., Hawke C.G., Silveira P., Shepherd D., Naidenko O.V., Godfrey D.I., Baxter A.G. Cytometric and functional analyses of NK and NKT cell deficiencies in NOD mice // Int. Immunol. – 2001. – Vol. 13. – P. 887-896.

23. Seino K., Motohashi S., Fujisawa T., Nakayama T., Taniguchi M. Natural killer T cell-mediated antitumor i mmune responses and their clinical applications // Cancer Sci. – 2006. – Vol. 97, N 9. – P. 807-812.

24. Smyth M.J., Godfrey D.I. NKT cells and tumor immunity-a double-edged sword // Nat. Immunol. – 2000. – Vol. 1. – P. 459-460.

25. Smyth M.J., Crowe N.Y., Takeda K. NKT cells – conductors of tumor immunity? // Curr. Opin. Immunol. – 2002. – Vol. 14. – P. 165-171.

26. Sonoda K.H., Taniguchi M., Stein-Streilein J. Long-term survival of corneal allografts is dependent on intact CD1d-reactive NKT cells // J. Immunol. – 2002. – Vol. 168. – P. 2028-2034.

27. Spadaro M., Curcio C., Varadhachary A., Cavallo F., Engelmayer J., Blezinger P., Pericle F., Forni G. Requirement for IFN-gamma, $CD8^+$ T lymphocytes, and NKT cells in talactoferrin-induced inhibition of neu + tumors // Cancer Res. – 2007. – Vol. 67, N 13. – P. 6425-32.

28. Swann J.B., Coquet J.M., Smyth M.J., Godfrey D.I. CD1-restricted T cells and tumor immunity // Curr. Top. Microbiol. Immunol. – 2007. – Vol. 314. – P. 293-323.

29. Trobonjaca Z., Leithäuser F., Möller P., Schirmbeck R., Reimann J. Activating immunity in the liver. I. Liver dendritic cells (but not hepatocytes) are potent activators of IFNγ release by liver NKT cells // J. Immunol. – 2001. – Vol. 167, N 3. – P. 1413-1422.

30. Trobonjaca Z., Kroger A., Stober D., Leithäuser F., Möller P., Hauser H., Schirmbeck R., Reimann J. Activating immunity in the liver. II. IFNβ attenuates NK cell-dependent liver injury triggered by liver NKT cell activation // J. Immunol. – 2002. – Vol. 168, N 8. – P. 3763-3770.

31. Wilson S.B., Delovitch T.L. Janus-like role of regulatory iNKT cells in autoimmune disease and tumour immunity // Nat. Rev. Immunol. – 2003. – Vol. 3. – P. 211-222.

поступила в редакцию 01.07.2008
отправлена на доработку 05.11.2009
принята к печати 17.11.2009

ИЛЛЮСТРАЦИИ К СТАТЬЕ «НАТУРАЛЬНЫЕ КИЛЛЕРЫ Т-КЛЕТКИ ЛЕЙКОЦИТАРНЫХ ИНФИЛЬТРАТОВ ПЕЧЕНИ БОЛЬНЫХ С ОПУХОЛЕВЫМ ПРОЦЕССОМ И ВИРУСНЫМ ГЕПАТИТОМ» (АВТОРЫ: ЛЕБЕДИНСКАЯ О.В., КАБАНОВСКАЯ И.Н., АХМАТОВА Н.К., ЛЕБЕДИНСКАЯ Е.А., ЛАЗАРЕВА А.В., КИСЕЛЕВСКИЙ М.В.) (с. 29-40)

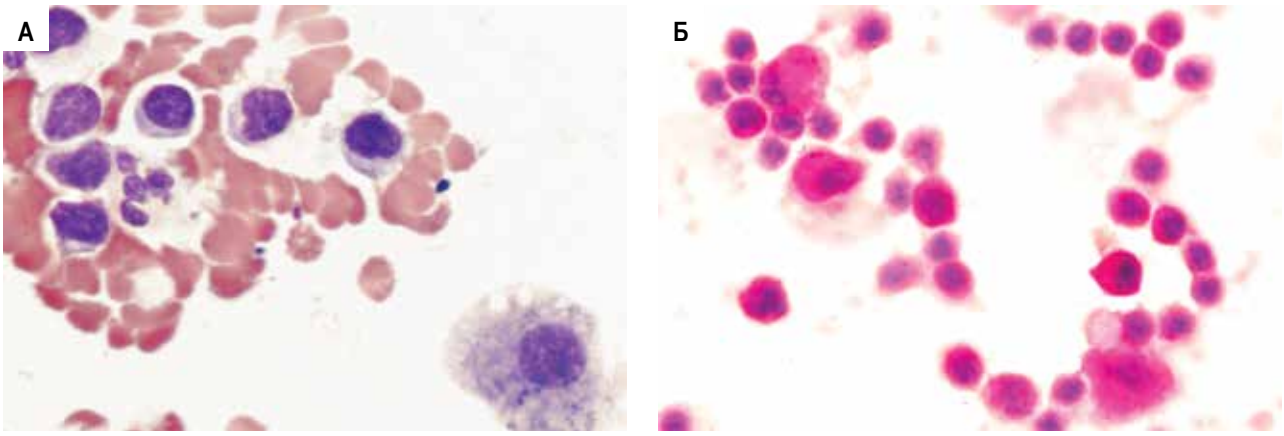

Рисунок 1. Мононуклеарные лейкоциты (МЛ) во взвеси клеток, взятых из параметастатического и метастатического участков печени онкологических больных

Примечание. А – микрофотография МЛ в мазках взвеси клеток из параметастической области печени онкологического больного; окр. азуром II-эозином по Романовскому–Гимза; ок. 10, об. 90.
Б – микрофотография пиронинофильных лимфоцитов, бластных форм и дендритных клеток в мазках взвеси клеток из метаза печени онкологического больного; окр. метиловым зеленым-пиронином по Браше; ок. 10, об. 40.